DEC 2 8 1967

LANE MEDICAL LIBRARY OF
STANFORD UNIVERSITY
300 PASTEUR ROAD
PALO ALTO, CALIFORNIA

LANE MEDICAL LIBRARY OF
STANFORD UNIVERSITY
300 PASTEUR ROAD
PALO ALTO, CALIFORNIA

Digitized by the Internet Archive
in 2026

https://archive.org/details/IA40153708_0028

Lane Medical Library

Schädigungen durch Chinin am quergestreiften Warmblütermuskel.

1935

Inaugural-Dissertation

zur

Erlangung der Doktorwürde

der

Medizinischen Fakultät

der

Friedrich-Alexanders-Universität Erlangen

Vorgelegt von

Dr. phil. Hans Sack

aus Pappenheim

Tag der mündlichen Prüfung: 20. Dez. 1935.

Erlangen 1936.

Buchdruckerei Karl Döres, Erlangen, Jägerstraße 3, Fernruf 2521

Referent: Professor Dr. med. et phil. Konrad Schübel

Dekan: Professor Dr. Friedrich Jamin.

Einteilung.

A. Allgemeines.

B. I. Physikal.-chem. Verhalten und einige Wirkungen des Chinins.

1. Oel : Wasser-Löslichkeit des Chinins. Teilungskoeffizient.
2. Resorption : Ausscheidung und Depotbildung des Chinins.
3. Wirkung des Chinins auf die Zelle und seine Affinität zu verschiedenen Gewebsarten.
4. Wirkung des Chinins auf den Skelettmuskel.
5. Bisher beobachtete örtliche Reizerscheinungen bei intramuskulären Chininjektionen.

II. Eigene Untersuchungen:

1. Angewandte Chininlösungen und Versuchsanordnung.
2. Versuchsprotokolle.
3. Besprechung der Versuchsergebnisse.
4. Vergleichende Tabelle über die beobachteten Chininschädigungen.

C. Zusammenfassung.

A. Allgemeines.

Das Alkaloid Chinin ist für den Chemiker und Arzt eine der interessantesten Substanzen. Es zählt wegen seiner „omnicellulären" Wirkung wohl zu den wichtigsten Heilmitteln des Arzneischatzes. Seine Bedeutung ist so groß, daß es sogar in der Weltpolitik, bei der erfolgreichen Durchführung von Feldzügen und bei der Erschließung von Kulturland im Kampfe gegen das Sumpffieber eine bedeutende Rolle zu spielen vermochte.

So nimmt es nicht wunder, daß seit seiner Entdeckung oder richtiger seit dem ersten Bekanntwerden der Heilwirkung der Chinarinde im Jahre 1630 zahlreiche Arbeiten über die Chemie und Wirkungsweise des Chinaalkaloides entstanden sind. Wenn dennoch viele Gebiete heute weiterer und eingehender Aufklärung bedürfen, so zeigt dies, wie vielseitig uns dieses Medikament in chemischer, in pharmakologischer und in therapeutischer Hinsicht interessiert.

Die vorliegende Arbeit soll Aufschluß über die lokale Reaktion des Warmblütermuskels nach Einspritzung von Chininlösungen verschiedener Zusammensetzung geben. Es erscheint daher notwendig zunächst auf einige physikalisch-chemisch und pharmakologisch-therapeutisch wichtige Eigenschaften des Chinins näher einzugehen, die in enger Beziehung zu dem praktischen Teil dieser Arbeit stehen.

B. I. Physikalisch-chemisches Verhalten und einige Wirkungen des Chinins.

Das Chinin gelangt als Base oder als Salz zur Verwendung, ungelöst oder gelöst in verschiedenen Lösungsmitteln, denen wieder Lösungsvermittler zugesetzt sein können. Von den Darreichungsarten sind die orale, rektale und intramuskuläre praktisch am wichtigsten. Letztere kommt auch bei den später anzuführenden Versuchen zur Anwendung.

1. Oel : Wasser-Löslichkeit des Chinins. Teilungskoeffizient.

Die wasserfreie Chininbase löst sich schwer in Wasser, leicht in Alkohol und Aether. Wesentlich, auch für unsere Betrachtungen ist die Feststellung der Oellöslichkeit. Schübel (1) gibt als Teilungskoeffizient Oel : Wasser für Chinin. hydrochlor. 1 : 6,7 an, dagegen für das Chinin. basic. 16,3 : 1. Biologisch ausgewertet bedeutet das, daß die Chininbase, in den tierischen Organismus gebracht, etwa 16 mal mehr mit dem Fettgewebe und Lipoiden in Verbindung treten wird, als mit den wässerigen biologischen Flüssigkeiten. Hartmann und Zila (2) stellen die Behauptung auf, daß die Resorption der Chininsalze im Magen von der Wasserlöslichkeit nicht abhängig sei, ebenso sei die Acidität des Magensaftes hierauf ohne Einfluß; eine einmalige Gabe werde jedoch verhältnismäßig rascher resorbiert als die gleiche Menge in kleinen Dosen.

2. Resorption, Ausscheidung und Depotbildung des Chinins.

In dem sauren Magensaft wird jedenfalls ein kleiner, wasser- und lipoidlöslicher Anteil des unveränderten Chininsalzes bereits resorbiert. Durch den alkalischen Duodenalsaft wird nun das Salz in die Base übergeführt, die nach dem oben Gesagten zwar in Wasser schwerer löslich ist, aber gerade infolge der größeren Fettlöslichkeit um so leichter von den Darmzellen aufgenommen werden dürfte. Von der Gesamtmenge des per os gegebenen Chinins soll aber nie mehr als 3% in das Blut gelangen, sodaß die Chininkonzentration im Blute relativ gering bleibt. — Am schnellsten und auch am wirksamsten wird ein hoher Chininspiegel im Blut nach intravenöser Injektion erzielt. Er sinkt natürlich rasch ab, da das Chinin schnell durch die Niere eliminiert wird.

Die Resorption nach intramuskulärer Darreichung scheint im Gegensatz zur peroralen leicht zu erfolgen. Zwar sprechen Klein (3), Mariani (4) und Charkin (5) von Depotbildung an der Injektionsstelle, doch kann man andererseits aus der Geschwindigkeit der Ausscheidung wohl auf eine relativ rasche Resorption schließen.

Nach einer Darreichung per os konnten nach Hartmann und Zila (2) die ersten Spuren von Chinin 13—17 Minuten später im Harn nachgewiesen werden. Am ersten Tag sollen 25%, nach 3 Tagen 30% des angewandten Chinins ausgeschieden sein, am 4. Tag war im Urin kein Chinin mehr nachweisbar.

Bei intramuskulärer Injektion erfolgt die Ausscheidung rascher als nach subcutaner und bedeutend schneller als nach peroraler Darreichung. Es erfolgt ein steiler Anstieg des Chininspiegels im Blute, dafür soll aber bei anfangs rascherem, später langsamerem Absinken nach 8 Stunden kein Chinin mehr im Blute nachweisbar sein (Hartmann u. Zila).

Nach Angabe Schübels (1) werden beim Menschen individuell stark schwankende Chininmengen ausgeschieden, unverändert bis zu 30%. Was aus den übrigen 70% wird, ist unbekannt.

Es ist wohl anzunehmen, daß ein Umbau des Moleküls in der Leber den größten Teil des Chinins der Feststellung und dem Nachweis im Harn entzieht, doch liegen positive Beobachtungen vor, die für eine Depotbildung sprechen. Kleine (3) findet das Chinin noch nach Wochen in den Gewebszellen; es soll sich von Unterhautzellgewebe und von der Muskulatur aus die Resorption durch teilweises Ausfällen des Chinins verzögern. Auch A. Charkin (5) findet, in einem Chinindepot noch nach 24 Tagen weniger als 10% der einverleibten Menge.

3. Wirkung des Chinins auf die Zelle und seine Affinität zu verschiedenen Gewebsarten.

Außer den Feststellungen über Löslichkeit, Resorption, Ausscheidung und Depotbildung dürfte hier auch das Verhalten des Chinins gegenüber den verschiedenen Zell- bezw. Gewebsarten von Interesse sein.

Während die übrigen Alkaloide meist an bestimmten Zellen des Organismus angreifen, ist das Chinin als allgemeines Zell- und Protoplasmagift bekannt. Als solches vermag es bei genügender Konzentration alle Zellen mehr oder weniger zu schädigen. Nach Binz (6) haben Chininlösungen schon in geringen Konzentrationen einen koagulierenden Einfluß auf Eiweißlösungen. Eiweißlösungen, die wegen hoher Verdünnung beim Kochen keine Trübung mehr geben, trüben sich bei 60° Cels., sobald einige Milligramme von Chininsalz hinzukommen; dabei tritt eine Eiweiß-Chinin-Verbindung auf.

Dieser Einfluß auf das Eiweiß oder Protoplasma ist wichtig, wenn wir von „allgemeinem Zell- und Protoplasmagift" sprechen. Praktisch ist er von großer Bedeutung bei der Bekämpfung der fieberhaften Injektionskrankheiten, insbesondere bei der Malaria und bei Pneumokokkeninfektionen. Die interessante Frage, ob das Chinin hierbei aktiv zerstörend auf die Erreger wirkt, oder passiv durch

Veränderung des Nährbodens stößt in der Literatur noch auf große Differenzen, ist aber für die gegenwärtigen Betrachtungen unwichtig.

Ueber die Affinität des Chinins zu verschiedenen Gewebsarten unterrichtet eine Arbeit von Kirstner und Pantschenkow (9). Danach sind die Gewebe imstande Chinin zu adsorbieren und zwar wird am meisten vom Gehirn gebunden, dann folgen Lunge, Milz, Leber und zuletzt das Blut, in dem wieder die Erythrocyten einen höheren Chiningehalt aufweisen sollen als das Blutplasma. Zu ähnlichen Feststellungen kommt A. Charkin (5), der schreibt, daß Chinin außer in der Leber in den Nieren und Nebennieren, besonders stark angereichert aber in dem reticuloendothelialen System von Milz und Leber, ferner in den Kapillaren von Herz, Lunge und Gehirn aufgefunden werden soll, weniger jedoch in den Muskelzellen.

Erythrocyten zeigen geringe Empfindlichkeit gegenüber dem Chinin; zur Auslösung des Schwarzwasserfiebers scheint es durch eine besondere Anfälligkeit der roten Blutkörperchen zu kommen (Heffter).

Binz (7) stellte bei Versuchen unter dem Mikroskop eine spezifisch lähmende Wirkung des Chinins auf die Leukocyten fest.

Schädigungen der Blut- und Lymphgefäße beschreibt A. I. Kunkel (10), der Blutungen an verschiedenen Stellen des Körpers auftreten sah, jedoch nicht entscheiden konnte, ob diese als eine Folge direkter Gefäßschädigung oder infolge Lähmung der Gefäßmuskulatur entstehen. — Herz und Gefäße werden durch größere Gaben von Chinin immer geschädigt. Die überwiegende Anzahl der bekannten Versuche deutet nach Heffter (8) auf eine Gefäßerweiterung besonders der Venen hin.

Ueber die Wirkung des Chinins auf die glatte Muskulatur berichten Ladisch und Kochmann (11), daß durch kleine Gaben der isolierte Kaninchendarm erregt wird, während größere Gaben lähmen. — Auch auf die Bronchiolen soll das Chinin nach D. E. Jackson (12) verengernd wirken. — Klärung in das Verhalten der Uterusmuskulatur gegenüber dem Chinin brachte Schübel (1), der am Katzenuterus in vivo zeigte, daß kleine Gaben — 1—2 mgr. Chinin. hydrochlor. intramusk. pro kgr. Tier — Wehentätigkeit hervorrufen, bezw. gegenüber mechanischen und chemischen Reizen sensibilisieren, während größere Gaben entgegengesetzte, also lähmende Wirkung zeitigen.

Ueber das Verhalten des Chinins gegenüber dem Nervengewebe berichtet u. a. Moldovan (13), der die Ursache der Lähmungen als eine Hemmung der Oxydation betrachtet, die er mittels vitaler

Farbstoffe an der Nervenzelle nachweisen konnte. Bekannt ist die lokalanästhetische Wirkung des Chinins auf die sensiblen Nerven, die lange Zeit anhält (Morgenroth u. Ginsberg, (14) und die durch die bereits erwähnte Affinität zu den lipoidreichen Nerven erklärlich wird.

4. Wirkung des Chinins auf den Skelettmuskel.

Ueber die Wirkung des Chinins auf den Skelettmuskel berichtet J. Kunkel (10), der eine augenblickliche Arbeitssteigerung feststellt, die nach 3—4 Stunden am stärksten ist, um dafür später umso größerer Ermüdung Platz zu machen. — Höhere Konzentrationen von Chininlösungen zerstören die Muskelsubstanz (Hefftter), während schwächere nach Knud Secher (15) keine Veränderungen mehr am Muskel hervorrufen. — Santesson (16) fand, daß noch Chininlösungen von 1 : 250, also 0,4% ig, den quergestreiften Froschmuskel erheblich schädigen, während noch schwächere Konzentrationen keine histologischen Veränderungen mehr erzeugen. Wird der Muskel in stärkere Chininlösungen getaucht, so soll er sich nach kurzer Zeit maximal verkürzen, starr, opak und zerreißlich werden (Demleitner, 17). Die Grenzkonzentration der Wirkung des Chinins liegt beim Froschmuskel bei 1 : 20 000 bis 1 : 25 000.

5. Bisher beobachtete örtliche Reizerscheinungen bei intramuskulären Chininjektionen.

In Beziehung zu den von mir angestellten Versuchen stehen vor allem Mitteilungen über örtliche Reizerscheinungen oder Schädigungen von Muskelgewebe und seiner Umgebung nach intramuskulärer Einspritzung von Chininlösungen.

L. Dudgeon (18) bemerkt zwar in einer ausführlichen Arbeit die Muskelnekrosen an der Injektionsgegend, stellt aber ausdrücklich fest, daß diese nicht von dem Chinin selbst herrühren, sondern von der Reaktion der Lösungsmittel, in welchen das Chinin jeweils angewendet wurde. — Es erscheint dies verständlich, denn Dudgeon verwandte hierbei das stark sauer reagierende Chininum bihydrochloricum oder Lösungen der Chininbase in Alkohol oder Aether. Da aber sowohl stark saure Flüssigkeiten, wie auch Aether oder Alkohol für sich allein Gewebsschädigungen verursachen, kann diesen Versuchen kein allzugroßer Wert beigemessen werden. — Bei E. Petri (19) findet sich, daß Einspritzungen von Optochin unter die Haut Muskelnekrosen bewirken können, wie ein Präparat in der kriegspathologischen Sammlung Berlin (Prof. M. Busch) zeigt. — Nach intraglutäalen Chininjektionen sah Bottema (20)

Abszesse entstehen, die von ihm häufig beobachtet wurden, wenn andere fieberhafte Krankheiten als Malaria behandelt wurden; sie seien aber nie bei der Chinin-Behandlung eines Malariakranken aufgetreten. — Saphra (21) beobachtete bei intramuskulärer Anwendung von Chinin. hydrochlor. puriss. et Aethylurethan āā 0,5 zu 2 und 5 ccm gelegentlich die Entstehung von Abszessen, die nicht auftreten sollen bei der Anwendung des Chininpräparates „Solvochin" und des 25%igen Chinin. hydrochlor. (M. B. K.-Präparat)

II. Eigene Untersuchungen.

Die nun folgenden Versuche wurden angestellt, um zu sehen, ob durch Injektion von Chininlösungen in den Warmblütermuskel Schädigungen entstehen und welcher Art diese sind. Es interessierte auch die Frage, ob die Konzentrationen dieser Chininlösungen, ihre Lösungsmittel und Lösungsvermittler von Einfluß auf die zu erwartenden Veränderungen sind.

1. Angewandte Chininlösungen und Versuchsanordnung.

Folgende Lösungen von Chinin wurden verwendet: 3 verschiedene Lösungen mit 25% Chiningehalt:

1. Solvochin, eine 25%ige, wässerige, basische Chininlösung; Lösungsvermittler Urethan und Antipyrin.
2. Cardiazol-Chinin, 1 ccm = 0,1 Cardiazol + 0,25 Chininum basicum.
3. Coramin-Chinin, mit 25% Coramin und je 12,5% Chinin. hydrochlor. und Chinin. basic.

3 verschiedene Lösungen mit 10% Chiningehalt:

4. Solvochin mit physiolog. NaCl-Lösung verdünnt auf 10% Chiningehalt.
5. Cardiazol-Chinin mit physiolog. NaCl-Lösung verdünnt auf 10% Chiningehalt.
6. Coramin-Chinin mit physiolog. NaCl-Lösung verdünnt auf 10% Chiningehalt.

5 verschiedene Lösungen mit 3% Chiningehalt:

7. Solvochin, mit physiolog. NaCl-Lösung verdünnt auf 3% Chiningehalt.
8. Cardiazol-Chinin, mit physiolog. NaCl-Lösung verdünnt auf 3% Chiningehalt.
9. Coramin-Chinin, mit physiolog. NaCl-Lösung verdünnt auf 3% Chiningehalt.

10. Transpulmin, 1 ccm = 0,03 Chininum basicum + 0,025 Campher in ätherischen Oelen gelöst.
11. Sol. Chinin. hydrochloric., 1 ccm = 0,03 Chinin. hydrochlor. gelöst in physiolog. NaCl-Lösung.

Ferner 2 chininfreie Lösungen:

1. Coramin, 25% ige Lösung des Handels.
2. Physiologische Kochsalz-Lösung.

Als Versuchstier wurde die Ratte gewählt, für die Feury-Zernik (22) eine letale Chinindosis von 0,79 mgr. pro 1 gr. Ratte angeben.

Vor den Injektionen wurden die Tiere stets mit Aether betäubt, die Einstichstelle geschoren, gereinigt und mit Jod betupft. Im übrigen wurde nach den allgemeinen Regeln für intramuskulären Injektionen verfahren.

Anschließend an die Injektion wurde jedesmal längere Zeit das Verhalten des Tieres beobachtet. Ferner wurden Atmung, Beweglichkeit, körperliche Veränderungen, Freßlust usf. registriert.

Die Einwirkungsdauer des Chinins war verschieden und bewegte sich zwischen 3 Tagen und 3 Wochen. Nach Ablauf des Versuches wurde dann das Tier durch Nackenschlag oder durch Narkose getötet.

Bei den ersten Versuchen, bei welchen als Injektionsstelle der Oberschenkel gewählt wurde, gelang es erst nach langem Suchen an zahlreichen Gewebsschnitten den Ort der Injektion zu finden. Für die späteren Injektionen wurde daher die Muskulatur des Unterschenkels vorgezogen, deren Bearbeitung übersichtlicher war und schneller zum Ziele führte.

Der Sektionsbefund, speziell in der Gegend der Injektionsstelle, ergab die makroskopisch sichtbaren Veränderungen.

Geeignet erscheinende Teile wurden dann zu Gewebsschnitten verwandt und zeigten in Hämatoxylin- Eosin- bezw. Hämatoxylin-Sudan-gefärbten Gelatine-Präparaten im Mikroskop die histologische Beschaffenheit.

2. Versuchsprotokolle.

Ratte 1, weibl., Gewicht 209 gr.

Injektionen:

linker Oberschenkel intramusk. 0,1 ccm Solvochin 25% ig = 0,025 gr. Chinin.

rechter Oberschenkel intramusk. 0,2 ccm Solvochin 25% ig = 0,050 gr. Chinin.

Injizierte Gesamtmenge 0,075 gr. Chinin. basic., entsprechend 0,00036 gr. pro 1 gr. Ratte.

Verhalten:

Auffallend ruhig, jedoch beschleunigte Atmung; nach 3 Stunden spastischer Gang; nach 6 Stunden nicht mehr zum Laufen zu bringen, fehlende Freßlust; nach 22 Stunden (über Nacht) gestorben; ohne sichtbare körperliche Veränderungen.

Versuchsdauer: 10 Stunden.

Sektionsbefund:

Totenstarre ausgeprägt. R. 1. li.: an der Injektionsstelle Hämatom; R. 1. re.: wie links, dazu Gefäße breiter und Muskulatur etwas blasser als links.

Histologischer Befund:

R. 1. li.: geringe ödematöse Auflockerung, allgemeine Kernarmut, einzelne noch gesunde Muskelschläuche zeigen in ihrer Fortsetzung hyaline Degeneration, bei anderen Muskelfasern ist die Querstreifung geschädigt.

R. 1. re.: geringe ödematöse Auflockerung, allgemeine Kernarmut, teilweise fehlende Querstreifung, neben gesunden Muskelschläuchen vakuoläre Degeneration, Hämorrhagie.

Ratte 2, weibl. Gewicht 190 gr.

Injektionen:

li. Obersch. intram. 0,1 ccm Solvochin, 25% ig = 0,025 gr. Chinin.
re. Obersch. intram. 0,2 ccm Solvochin, 25% ig = 0,050 gr. Chinin.
Injizierte Gesamtmenge 0,075 gr. Chinin. basic., entsprechend 0,00039 gr. Ratte.

Verhalten:

Nach der Injektion Ruhe, beschleunigte Atmung; nach 3 Stunden spastischer Gang; nach 6 Stunden moribund, Seitenlage, Atmung schlecht, stoßweise; nach 22 Stunden (über Nacht) gestorben.

Versuchsdauer: 8 Stunden.

Sektionsbefund:

Totenstarre ausgeprägt.
R. 2. li.: Muskulatur blaß, teilweise wie gequollen, subcutan sulziges Oedem, etwas tiefer Hämatom.
R. 2. re.: wie links, Gefäße etwas breiter als li.

Histologischer Befund:

R. 2. li.: geringe ödematöse Auflockerung, allgemeine Kernarmut, neben normalen Muskelfasern aufgequollene und degenerierte Fasern mit Eiweißgerinnung, Hyperämie und Hämorrhagie, perivaskuläre Zellanhäufung.

R. 2. re.: starke Zerstörung, aufgequollene Muskelschläuche mit Eiweißfällung, Hyperämie und Hämorrhagie, perivaskuläre Zellanhäufungen, geringe ödematöse Auflockerung, Kernarmut.

Ratte 3, männl., 362 gr.

Injektionen:

li. Untersch. intram. 0,1 ccm Solvochin, 25% ig = 0,025 Chinin.
re. Untersch. intram. 0,1 ccm Cardiazol-Chinin, 25% ig = 0,025 gr. Chinin.
Injizierte Gesamtmenge 0,050 gr. Chinin basic., entsprechend 0,00014 gr. Ratte.

Verhalten:

Beine werden gut bewegt, lediglich die Zehen des linken Beines erscheinen etwas mehr flektiert als rechts; Atmung und Freßlust unverändert.

Versuchsdauer: 14 Tage.

Sektionsbefund:

R. 3. li.: an der Einstichstelle pfefferkorngroßes Hämatom, höckerige Lymphbahnzeichnung, Muskelfarbe etwas blaß.
R. 3. re.: an der Einstichstelle kleineres Hämatom, sonst wie links.

Histologischer Befund:

R. 3. li.: Muskelbündel feintropfig verfettet, Hämorrhagien, die vom Zwischengewebe aus zwischen die Muskelschläuche einstrahlen, stellenweise fehlende Querstreifung, einige Histiocyten, starke interstitielle Entzündung, kleine nekrotische Herde.
R. 3. re.: fleckförmige Nekrose, mit reaktiver lymphocytärer Entzündung, einzelne Leukocyten, Hämorrhagie, starke entzündliche Infiltration, vorwiegend Lymphocyten, einige Histiocyten, in Gebieten starker Zellinfiltration atrophische Muskelschläuche, keine sichere Verfettung.

Ratte 4, männl., 340 gr.

Injektionen:

am 1. Tag in den
l. v. Untersch. i. m. 0,1 ccm Solvochin, 25% ig = 0,025 gr. Ch.
r. h. Untersch. i. m. 0,1 ccm Cardiazol-Chinin, 25% ig = 0,025 gr. Ch.
am 2. Tage in den
l. h. Untersch. i. m. 0,1 ccm Coramin-Chinin, 25% ig = 0,025 gr. Ch.
r. v. Untersch. i. m. 0,1 ccm Transpulmin, 3% ig = 0,003 gr. Ch.
Injizierte Gesamtmenge 0,078 gr. Chinin. basic., entsprechend 0,00023 gr. pro 1 gr. Ratte.

Verhalten:

Nach den Injektionen unruhig, dauernder Lagewechsel, Atmung stoßweise und aussetzend, ziemlich schlecht aussehend,; lks. hinten

etwas blutig; schont nach 3 Tagen linkes vord. Bein; nach 6 Tagen li. vord. Schultergegend geschwollen; gegen Ende des Versuches am linken Hinterbein Haare abgescheuert, dann unterhalb der Injektionsstelle Haut aufgebissen; Beweglichkeit und Freßlust gut.

Versuchsdauer: 21 Tage.

Sektionsbefund:

R. 4. l. v.: Interstitium leicht gelblich verfärbt.
R. 4. r. h.: auf dem Muskel deutlich gelbbraune Fläche und feinfleckige Blutung.
R. 4. l. h.: unterhalb der Injektionsstelle aufgebissen, in der Tiefe pfefferkorngroße, dunkelbraune Stelle.
R. 4. r. v.: keine Veränderungen bemerkbar.

Histologischer Befund:

R 4. l. v.: kleinfleckige Nekrose mit umgebender, reaktiver, besonders lymphocytärer Entzündung, in deren Bereich atrophische Muskelschläuche, Zellinfiltrate in die Perimysien einstrahlend; Hämorrhagien.

R. 4. r. h.: großfleckige Nekrosen mit Hämatoidinkristallen und reaktiver Zellinfiltration, Auswanderung der Kerne nach dem Zentrum der Muskelzellen zu, Zellauflockerung, Hämorrhagie in die Muskelschläuche einstrahlend; an den Randpartien des Präparates diskoide Degeneration, außerdem in noch lebenden Gebieten deutliche Atrophie, Ausbildung von myogenen Riesenzellen.

R. 4. l. h.: dasselbe Bild, wie R. 4. r. h., großfleckige Nekrose. Quellung der zentralen nekrotischen Zellen.
R. 4. r. v.: fragliche Nekrose bei geringem Kerngehalt, aber fehlender reaktiver Entzündung; im interstitiellen Gewebe geringe Zellinfiltration.

Ratte 5, männl., 286 gr.

Injektionen:

am 1. Tag in den
l. v. Untersch. i. m. 0,1 ccm Solvochin, 25% ig = 0,025 gr. Ch.
r. h. Untersch. i. m. 0,1 ccm Cardiazol-Chinin, 25% ig = 0,025 gr. Ch.
am 2. Tag in den
l. h. Untersch. i. m. 0,1 ccm Coramin-Chinin, 25% ig = 0,025 gr. Ch.
r. v. Untersch. i. m. 0,1 ccm Transpulmin, 3% ig = 0,003 gr. Ch.
Injizierte Gesamtmenge 0,078 gr. Chinin. basic., entsprechend 0,00027 gr. pro 1 gr. Ratte.

Verhalten:

Nach den Injektionen Unruhe, Leib krampfhaft eingezogen, offener Mund, scheint erbrechen zu wollen (Narkosefolge?), putzt sich nach

10 Minuten; hinkt nach 3 Tagen rechts hinten, frißt im weiteren Verlaufe sämtliche Beine unterhalb der Injektionsstellen an; Beweglichkeit und Freßlust unverändert.

Versuchsdauer: 13 Tage.

Sektionsbefund:

R. 5. l. v.: unter der Injektionsstelle äußere Muskelschicht zerfetzt und schmierig belegt.

R. 5. r. h.: Unter der Injektionsstelle Zerstörung, darüber erbsengroße gelbweiße Stelle (Nekrose? Lymphknoten?).

R. 5. l. h.: äußere Muskelfaszie verletzt, gelblichweiße Stellen (Nekrose? Lymphknoten?).

R. 5. r. v.: äußere Muskulatur frei gelegt, gelbweiße Stelle (Nekrose ?).

Histologischer Befund:

R. 5. r. v.: großfleckige Nekrose, in deren Gebiet die Nervenfasern deutlich erhalten sind, Interstitium verbreitert, Zellinfiltrat, in diesem eingebettete Muskelschläuche mit geschädigter Querstreifung, geschädigtes Gefäß.

R. 5. r. h.: große Nekrose mit reaktivem Infiltrat im Randgebiet, Hämatoidin im Nekrosebereich, in dem entzündlichen Infiltrat Atrophie von Muskelfasern, einige Histiocyten.

R. 5. l. h.: keine Nekrose, in der Umgebung offenbar reaktive Entzündung, in deren Gebiet deutlich atrophierende Muskelfasern, an einer Stelle Muskelregenerationsversuche, Hyperämie, um kleinere Blutgefäße perivasale Zellanhäufungen, im Fettgewebe Lymphknoten.

R. 5. r. v.: großfleckige Nekrosen mit umgebender reaktiver Entzündung, in der atrophierende Muskelschläuche zu sehen sind, Hämatoidin in der Nekrose, Hyperämie, kleine Hämorrhagie.

Ratte 6, männl., 295 gr.

Injektionen:

am 1. Tag in den
l. h. Untersch. i. m. 0,1 ccm Coramin-Chinin, 25% ig = 0,025 gr. Ch.
l. v. Untersch. i. m. 0,1 ccm Solvochin, 10% ig = 0,010 gr. Ch.
am 2. Tag in den
r. v. Untersch. i. m. 0,1 ccm Cardiazol-Chinin, 10% ig = 0,010 gr. Ch.
r. h. Untersch. i. m. 0,1 ccm Coramin-Chinin 10% ig = 0,010 gr. Ch.
Injizierte Gesamtmenge 0,055 gr. Chinin. basic., entsprechend 0,00019 gr. pro 1 gr. Ratte.

Verhalten:

Nach den Injektionen auffallend unbeweglich, putzt sich aber nach 15 Minuten; nach 16 Tagen links hinten Haut exkoriiert, rechts

vorne Haare abgescheuert, beides etwa 1 cm unterhalb der Injektionsstellen; Freßlust und Beweglichkeit gut.

Versuchsdauer: 21 Tage.

Sektionsbefund:

R. 6. l. h.: im Interstitium eine 1 cm lange gelbbraune Verfärbung, Lymphbahn granuliert.

R. 6. l. v.: keine Veränderung zu sehen.

R. 6. r. v.: eine Sehnenfaszie gelblich verfärbt.

R. 6. r. h.: gelbliche Verfärbung einiger Faszien, ein geschwollener Lymphknoten.

Histologischer Befund:

R. 6. l. h.: kleinfleckige Muskelnekrose mit umgebender reaktiver Zellinfiltration, einstrahlend in benachbarte Intermysien, Querstreifung geschädigt und einige Atrophien, kleine Hämorrhagien.

R. 6. l. v.: einige kleinere Muskelstellen nekrotisch, umgebende reaktive Entzündung, vom Interstitium in die Intermysien einstrahlende Zellinfiltration, vereinzelt geringe Hämorrhagien.

R. 6. r. v.: kleinere, z. T. ausgefallene, Nekrose mit umgebender reaktiver Entzündung, in einem Interstitium Zellvermehrung, die nekrotischen Zellen sind gequollen (letzteres auch bei den Nekrosen der übrigen Präparate).

R. 6. r. h.: an einer Stelle im Interstitium Zellinfiltration, zwischen die benachbarten Muskelzellen eindringend; Lymphknoten; verringerte Färbbarkeit.

Ratte 8, männl., 320 gr.

Injektionen:

am 1. Tag in den

r. h. Untersch. i. m. 0,1 ccm Solvochin, 10% ig = 0,010 gr. Ch.

l. h. Untersch. i. m. 0,1 ccm Cardiazol-Chinin, 10% ig = 0,010 gr. Ch.

am 2. Tag in den

r. v. Untersch. i. m. 0,1 ccm Coramin-Chinin, 10% ig = 0,010 gr. Ch.

l. v. Untersch. i. m. 0,1 ccm physiolog NaCl-Lösung.

Injizierte Gesamtmenge 0,030 gr. Chinin basic., entsprechend 0,000095 gr. pro 1 gr. Ratte.

Verhalten:

Nach jeder Injektion unruhig, sonst ohne auffallende Zeichen; Atmung, Beweglichkeit und Freßlust unverändert.

Versuchsdauer: 14 Tage.

Sektionsbefund:

R. 8. r. h.: Zwischengewebe dichter, Lymphbahnen höckerig vergrößert.

R. 8. l. h.: äußerlich leichte Krustenbildung, Muskelzeichnung etwas verwaschen.

R. 8. r. v.: Haut gerötet, darunter sulziges Oedem. höckerige Lymphbahnzeichnung.

Histologischer Befund:

R. 8. r. h.: Ausgedehnte Lymphocytäre Entzündung mit Histiocyten, Zellinfiltration vom Interstitium aus zwischen die Muskelbündel einstrahlend, diese z. T. atrophierend (große und kleine Schläuche nebeneinander), Intermysien z. T. verbreitert.

R. 8. l. h.: Nekrose mit reaktiv lymphocytärer Zellinfiltration, daneben normale Muskelpartie. (Längsgeschnitten zur Muskelfaser).

R. 8. r. v.: fleckförmige Nekrosen, daneben gut gefärbte Partie, an einer Stelle Muskelregeneration durch Knospung in einem stark atrophischen Gebiet, Hämorrhagien, Zellinfiltration aus dem Interstitium in das Intermysium einstrahlend.

R. 8. l. v.: scharfe Zeichnung, kantige Zellgrenzen, normaler Kerngehalt und gute Anfärbung; keine Veränderungen.

Ratte 9, männl., 300 gr.

Injektionen:

r. h. Untersch. i. m. 0,1 ccm Solvochin, 3% ig = 0,003 gr. Ch.
l. h. Untersch. i. m. 0,1 ccm Cardiazol-Chinin, 3% ig = 0,003 gr. Ch.
Injizierte Gesamtmenge 0,006 gr. Chinin. basic., entsprechend 0,00002 gr. pro 1 gr. Ratte.

Verhalten:

Nichts Auffälliges, Atmung, Beweglichkeit und Freßlust ohne Veränderung.

Versuchsdauer: 7 Tage.

Sektionsbefund:

R. 9. r. h.: an den getroffenen Stellen verstärkte Gefäßinjektion, Muskulatur erscheint etwas blasser.

R. 9. l. h.: verdicktes Zwischengewebe, Muskulatur scheint streifig infiltriert.

Histologischer Befund:

R. 9. r. h.: im allgemeinen Muskelschläuche gut gezeichnet mit erhaltener Querstreifung, einige Muskelschläuche zeigen von den Rändern her feine Sprünge in die Fasern = diskoide Degeneration, wenig lymphocytäre Infiltration.

R. 9. l. h.: am Rande eines Muskelbündels starke Zellanhäufung, von hier aus eindringend in die Intermysien; einige Muskelbündel zeigen verringerte Kernfärbbarkeit und feinkörnige Veränderung des Sarkoplasmas.

Ratte 10, männl., 287 gr.

Injektionen:
l. h. Untersch. i. m. 0,1 ccm Solvochin, 3% ig = 0,003 gr. Ch.
r. h. Untersch. i. m. 0,1 ccm Transpulmin, 3% ig = 0,003 gr. Ch.
Injizierte Gesamtmenge 0,006 gr. Chinin. besic., entsprechend 0,000021 gr. pro 1 gr. Ratte.

Verhalten:
Nichts Auffallendes, Atmung, Beweglichkeit und Freßlust unverändert.

Versuchsdauer: 18 Tage.

Sektionsbefund:
R. 10. l. h.· Muskelinterstitien zeigen teilweise gelbliche Verfärbung, Gefäße erscheinen verbreitert.
R. 10. r. h.: auf dem Zwischengewebe schwacher gelber Schleier, Querschnitt zeigte eine kleine Stelle mit geringer Verfärbung; Gefäße beiderseits etwas stärker als normal.

Histologischer Befund:
R. 10. l. h.: geringe lymphocytäre Zellinfiltration in die benachbarten Muskelbündel etwas eindringend, Muskelzellen kantig gezeichnet, Querstreifung kaum verändert, keine Hämorrhagie; allgemein wenig Veränderungen.
R. 10. r. h.: lymphocytäre Zellinfiltration im Interstitium, zwischen die benachbarten Muskelschläuche einstrahlend, welche zum Teil atrophieren, Bildung myogener Riesenzellen, Querstreifung teilweise geschädigt. Knochen mit Markraum unverändert.

Ratte 11, männl., 290 gr.

Injektionen:
r. h. Untersch. i. m. 0,1 ccm Coramin-Chinin, 3% ig = 0,003 gr. Ch.
l. v. Untersch. i. m. 0,1 ccm Chinin hydrochlor. 3% ig = 0,003 gr. Ch.
Injizierte Gesamtmenge 0,006 gr. Chinin, entsprechend 0,000021 gr. pro 1 gr. Ratte.

Verhalten:
Nichts Auffallendes, Atmung, Beweglichkeit und Freßlust ohne Veränderung.

Versuchsdauer: 14 Tage.

Sektionsbefund:
R. 11. r. h.: Zwischengewebe vermehrt, höckerige Lymphbahnen.
R. 11. l. v.: Zwischengewebe verdickt, stärkere Gefäßzeichnung.

Histologischer Befund:
R. 11. r. h.: An einer Stelle im Interstitium vermehrte lymphocytäre Zellinfiltration, in die Intermysien einstrahlend, Querstreifung teilweise geschädigt.

R. 11. l. v.: Intermysien etwas aufgelockert, verstreut geringe Hämorrhagien, eine geschlängelte Stelle mit fehlender Kernfärbbarkeit ist eine unsichere Nekrose, fehlende Zellinfiltrate, teilweise schlechtere Anfärbung und geschädigte Querstreifung.

Ratte 12, männl., 245 gr.

Injektionen:

l. h. Untersch. i. m. 0,1 ccm Cardiazol-Chinin, 3% ig = 0,003 gr. Ch.
r. h. Untersch. i. m. 0,1 ccm Coramin-Chinin, 3% ig = 0,003 gr. Ch.
Injizierte Gesamtmenge 0,006 gr. Chinin. basic., entsprechend 0,000025 gr. pro 1 gr. Ratte.

Verhalten:

Nach etwa 10 Tagen Fell und Haut beiderseits angenagt. Atmung, Beweglichkeit und Freßlust unverändert.

Versuchstage: 13 Tage.

Sektionsbefund:

R. 12. l. h.: im Zwischengewebe unter der äußeren Muskelplatte rotbraune Flecken.
R. 12. r. h.: ein Interstitium gelb verfärbt, einige rotbraune Flecken.

Histologischer Befund:

R. 12. l. h.: ganz kleinfleckige Nekrosen umgeben von reaktiver Entzündung, im Interstitium Zellinfiltration, in die Zwischenräume der Muskelzellen eindringend, Hämorrhagien; an einer Stelle degenerierte Muskelschläuche.
R. 12. r. h.: ganz kleinfleckige Nekrose mit umgebender, reaktiver Entzündung, benachbartes Interstitium verbreitert, mit Zellinfiltration, die in die Perimysien einstrahlt, im Gebiete der Zellinfiltration atrophische Muskelschläuche.

Ratte 13, männl., 258 gr.

Injektionen:

r. h. Untersch. i. m. 0,1 ccm Chinin. hydrochlor., 3% ig = 0,003 gr. Ch.
l. h. Untersch. i. m. 0,1 ccm Solvochin, 3% ig = 0,003 gr. Ch.
Injizierte Gesamtmenge 0,006 gr. Chinin, entsprechend 0,000023 gr. pro 1 gr. Ratte.

Verhalten:

Nichts Bemerkenswertes, Atmung, Beweglichkeit, Freßlust unverändert.

Versuchsdauer: 14 Tage.

Sektionsbefund:

R. 13. r. h.: an den getroffenen Stellen verstärkte Gefäßinjektion, Muskel erscheint streifig infiltriert.
R. 13. l. h.: deutlich gelblichweiße Stellen (Nekrosen?) vermehrte Gefäßzeichnung.

Histologischer Befund:
R. 13. r. h.: interstitielle lymphocytäre Entzündung, sehr wenig Leukocyten, keine Histiocyten, Perimysium zeigt fleckförmige Infiltrate, kantige Zellzeichnung, Querstreifung deutlich.
R. 13. l. h.: atypische Zellgruppen (stark regenerative Muskelfasern unwahrscheinlich), Kerne mit wenig Mitosen, Zellatypien; Hyperämie.

Ratte 14, männl., 260 gr.
Injektionen:
subcutan r. Seite 0,1 ccm Solvochin, 25% ig = 0,025 gr. Chinin.
subcutan l. Seite 0,1 ccm Solvochin, 3% ig = 0,003 gr. Chinin.
Injizierte Gesamtmenge 0,028 gr. Chinin. basic., entsprechend 0,00011 gr. pro 1 gr. Ratte.
Verhalten:
Nach der Injektion o. B., Atmung, Beweglichkeit und Freßlust ungestört; nach 4 Tagen an der rechten, wie linken Injektionsstelle Fell struppig, rechts mehr geschwollen wie links; nach 8 Tagen rechts Schorf von etwa 2 cm Durchmesser, links blaurote Verfärbung der Haut an der geschwollenen Stelle; nach 14 Tagen rechts Schorf teilweise abgescheuert, links Haare ebenfalls teilweise abgescheuert.
Versuchsdauer: 14 Tage.
Sektionsbefund:
R. 14. r. Seite: äußerlich Kruste, etwa 2 cm großes und 5 mm hohes Oedem des subcutanen Fettgewebes.
R. 14. l. Seite: blaurote Verfärbung der Haut, etwas kleineres, ebenfalls hohes, sulziges Oedem in dem Unterhautzellgewebe.
Histologischer Befund:
R. 14. r. Seite: im subcutanen Fettgewebe starkes Oedem, darunter gelegene Muskelplatte nekrotisch, keine vermehrte Zellinfiltration; Stichkanal durch nach der Tiefe zu umgebogenes Plattenepithel kenntlich; nach der einen Seite vom Stichkanal aus vollkommen nekrotische Partie, die nach der weniger betroffenen Seite zu durch narbiges Muskelgewebe getrennt ist.
R. 14. l. Seite: im subcutanen Fettgewebe starkes Oedem, noch Oedem unter der epidermisnahen Muskelplatte, Muskelschläuche aufgelockert und etwas fleckig, aber gute Querstreifung, kaum vermehrte Zellen, geringe Hämorrhagie.

Ratte 15, männl., 197 gr.
Injektionen:
subcutan r. Seite 0,1 ccm Coramin-Chinin, 25% ig = 0,025 gr. Ch.
subcutan l. Seite 0,1 ccm Coramin handelsüblich.

Injizierte Gesamtmenge an Chinin basic. 0,025 gr., entsprechend 0,00013 gr. pro 1 gr. Ratte.

Verhalten:

Nach der Injektion nichts Auffälliges, Atmung, Bewegungen und Freßlust unverändert; nach 4 Tagen: links nichts zu sehen, Fell glatt rechts Haare struppig, Injektionsstelle geschwollen, etwa 3 Markstück-groß, blaurot verfärbt; nach 8 Tagen: links nichts zu sehen, Fell glatt, rechts inzwischen Schorf entstanden, der teilweise schon abgescheuert oder abgenagt ist; nach 4 Wochen: linke Seite unverändert, rechte Seite heilt allmählich.

Versuchsdauer: 4 Wochen.

Von einer Sektion wurde Abstand genommen, da der Versuch nur beweisen sollte, daß die — subcutan besonders starken — Gewebsreaktionen allein durch das Chinin selbst ausgelöst werden, falls Lösungsmittel oder Lösungsvermittler indifferente Substanzen darstellen.

3. Besprechung der Versuchsergebnisse.

Aus den Sektionen und insbesondere aus den histologisch erhobenen Befunden geht folgendes hervor:

Die bei den angestellten Versuchen gefundenen Gewebsschädigungen werden nicht durch das jeweilige Lösungsmittel des Chinins, sondern einzig und allein durch das Chinin selbst erzeugt. So stehen unsere Ergebnisse im Gegensatz zu der Vermutung Dudgeons.

Das Chinin ist im lebenden Warmblüter-Organismus als exogenes Gift zu betrachten und ruft zunächst eine starke Reaktion des Bindegewebs-Gefäßapparates hervor. Das dabei fast völlige Fehlen von Leukocyten in den Zellinfiltraten läßt daran denken, daß das Chinin auf diese Zellen eine lähmende Wirkung ausübt (Binz); andererseits liegt natürlich auch keine „infektiöse Entzündung" vor, zu deren Abwehr Leukocyten nötig wären. Die Zellinfiltrate enthalten fast ausschließlich Lymphocyten, die überall da zu finden sind, wo irgend etwas im Organismus nicht in Ordnung ist, ferner einige Histiocyten, die bei der Wiederherstellung von Schäden auftreten. In einigen Präparaten wurden auch myogene Riesenzellen in den Infiltraten gefunden. Bei den intramuskulären Injektionen ist wohl manchmal eine ödematöse Auflockerung des Interstitiums und Intermysiums feststellbar, diese tritt aber zurück gegenüber dem starken Oedem bei subcutanen Injektionen. Hyperämie und Hämorrhagien waren in der Mehrzahl der Präparate zu finden.

In weit geringerem Maße als das Zwischengewebe wird die Muskulatur betroffen. Offenbar genügen aber doch schon kleine Mengen Chinin, um feststellbare Veränderungen hervorzurufen. Im histologischen Präparat kommen sie zum Ausdruck durch verringerte Färbbarkeit der Zellelemente, oder durch Schädigung der Querstreifung, durch Trübung und Körnelung des Zellprotoplasmas (Eiweißfällung).

Geht die Schädigung weiter, dann kommt dazu eine Veränderung der Struktur der Muskelfaser. Man findet neben feintropfiger Verfettung, vakuolärer und hyaliner Degeneration besonders die diskoide Degeneration, indem die glatte Faser nun wellig wird und Einkerbungen bekommt.

Durch höhere Konzentrationen von Chininlösungen entstehen hauptsächlich Nekrosen in der Muskulatur. Die Kernzahl und -färbbarkeit der Muskelzellen nimmt ab und fehlt womöglich ganz. Die Muskelzellen neigen zur Quellung, ihre kantigen Formen werden — bei Querschnitten — mehr rund. Die nekrotischen Stellen enthalten Hämatoidinkristalle und sind umgeben von reaktiven, vorwiegend lymphocytären Zellinfiltraten, manchmal mit Hämorrhagien.

Als Nebenbefund ist vielleicht bemerkenswert, daß selbst im Gebiet einer größeren Muskelnekrose die Nervenfasern deutlich erhalten blieben.

Abszesse wurden bei den vorliegenden Versuchen nicht festgestellt.

4. Vergleichende Tabelle über die beobachteten Chininschädigungen.

Die folgende Tabelle soll nun durch Gegenüberstellung der Chininlösungen hinsichtlich ihrer Konzentration und Art und der damit erzielten histologischen Ergebnisse einen Ueberblick über die lokalen Reaktionen des Warmblütermuskels nach Einspritzung von Chininlösungen geben.

Injektionslösungen	Bezeichnung der histologischen Präparate	Muskelnekrosen groß	Muskelnekrosen klein	Degeneration	Entzündung	Sonstige Schädigungen
25 %ige Lösungen:						
Solvochin	R. 1. l. R. 1. r. *)			++		
	R. 2. l. R. 2. r.			++		
	R. 3. l. R. 4. l. v.		++			
	R. 5. l. v.	+				
	R. 14. r. S. subcutan	+				
Card.-Chin.	R. 3. r.		+			
	R. 4. r. h. R. 5. r. h.	++				
Cor.-Chin.	R. 4. l. h.	+				
	R. 5. l. h.					+
	R. 6. l. h.		+			
Von 14 Versuchen:		5	4	4	0	1
10 %ige Lösungen:						
Solvochin	R. 6. l. v.		+			
	R. 8. r. h.				+	
Card.-Chin.	R. 6. r. v.		+			
	R. 8. l. h.	+				
Cor.-Chin.	R. 6. r. h.				+	
	R. 8. r. v.	+				
Von 6 Versuchen:		2	2	0	2	0
3 %ige Lösungen:						
Solvochin	R. 9. r. h.			+		
	R. 10. l. h.				+	
	R. 13. l. h.					+
	R. 14. l. S. subcutan					+
Card.-Chin.	R. 9. l. h.				+	
	R. 12. l. h.		+			
Cor.-Chin.	R. 11. r. h.				+	
	R. 12. r. h.		+			
Transpulm.	R. 4. r. v.					+
	R. 5. r. v.	+				
	R. 10. r. h.				+	
Chin.-HCl	R. 11. l. v.					+
	R. 13. r. h.				+	
Von 13 Versuchen:		1	2	1	5	4
Physiol. NaCl-Lsg.	R. 8. l. v.	keine Veränderungen.				

*) R. = Ratte, l. = links, r. = rechts, h. = hinten, v. = vorne.

C. Zusammenfassung.

1. Bei intramuskulärer Anwendung von Chininlösungen bei der Ratte tritt am Orte der Injektion keine Abszeßbildung, also keine nennenswerte Ansammlung von Leukocyten, auf.
2. Der Bindegewebsgefäßapparat reagiert mit den Zeichen einer starken lymphocytären Entzündung, meist mit Hyperämie und Hämorrhagien.
3. Die quergestreifte Muskulatur wird in weit geringerem Maße betroffen als das Zwischengewebe.
4. Es entstehen Muskelnekrosen und Degeneration von Muskelfasern.
5. Größe und Anzahl der Schädigungen am Muskel hängen ab von der Konzentration der injizierten Chininlösungen. Muskelnekrosen treten auf bei einer Anwendung von
   25% igen Lösungen in $^3/_4$ der Fälle,
   10% igen Lösungen in $^2/_3$ der Fälle,
   3% igen Lösungen in $^1/_4$ der Fälle.
6. Die bei den Versuchen erzeugten Gewebsschädigungen werden nicht, wie Dudgeon annahm, durch die Lösungsmittel oder Lösungsvermittler des Chinins, sondern durch das Alkaloid Chinin selbst hervorgerufen.
7. Ein merkbarer Unterschied in dem Einfluß der verwendeten Lösungsmittel bezw. Lösungsvermittler auf die Gewebe konnte nicht festgestellt werden. Ausschlaggebend für den Grad der Gewebsschädigung ist nur die Konzentration des Chinins. Die durch Solvochin verursachten Veränderungen sind nur ganz unwesentlich geringer als die durch andere Chininlösungen gleichen Gehaltes erzeugten Schäden.
8. Nervenfasern im Injektionsgebiet scheinen nach den vorliegenden Präparaten widerstandsfähiger gegen Chinin zu sein als die quergestreifte Muskulatur.

Folgend die Mikrofotografien von 4 charakteristischen Präparaten; Vergrößerung 44 fach; Beschreibungen siehe unter den beigefügten Nummern im Abschnitt Versuchsprotokolle.

R. 3. r.

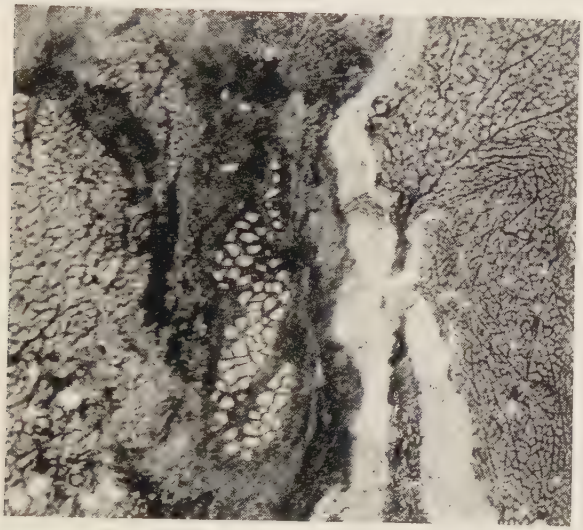

R. 8. l. h.



R. 9 l. h.

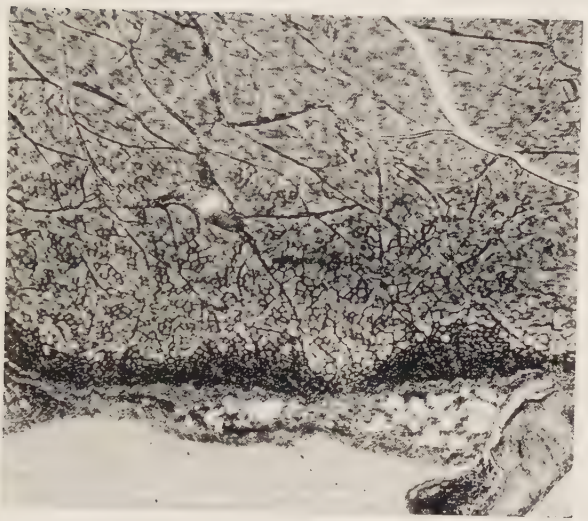

R. 14. r. S. (subcutan).



Zum Schlusse meiner Arbeit erlaube ich mir, Herrn o. ö. Professor Dr. med et phil. Konrad Schübel, Direktor des Pharmakologischen Universitätsinstitutes Erlangen, für die Ueberlassung der Arbeit und für die Uebernahme des Referates meinen besten Dank auszusprechen.

Literaturnachweis.

1. Schübel K.: Münch. Mediz. Wochenschr. 1931 S. 1681.
2. Hartmann u. Zila: Archiv exper. Path. Bd. 83 S. 221 (1918).
3. Kleine: Zeitschr. f. Hyg. u. Infektionskrankheiten. 38/458 (1901).
4. Mariani: Atti della Soc. per gli studi della Malaria (1904).
5. Charkin A.: Jurnal eksperimental noj biologii i mediciny Bd. 9 (1928).
6. Binz: „Das Chinin" (1875) S. 51.
7. Binz: Archiv f. mikroskop. Anatomie 2 (1887).
8. Heffter: Handbuch d. experim. Pharmokol. II. Bd. 1. Hälfte.
9. Kirstner u. Pantschenkow: Archiv f. Schiffs- u. Tropenhyg. 35/286 (1931).
— —: Klin. Med. Wschr. 1932, 465.
10. Kunkel A. J.: Handbuch d. Toxikol. S. 742 (1901).
11. Ladisch u. Kochmann: Inaug. Diss. Greifswald 1934.
12. Jackson D. E.: Journ. of pharm. exp. Therap. 4, 241, (1913).
13. Moldovan: Zeitschr. f. Biochem. 42. 421 (1912).
14. Morgenroth u. Ginsberg: Berl. Med. Wschr. 1912 Nr. 46 u. 1913 Nr. 8.
15. Secher Knud: Arch. f. exp. Pathol. u. Pharm. 30, 411.
16. Santesson C. G.: Arch. f. exp. Pathol. u. Pharm. 78, 445 (1914).
17. Demleitner J.: Inaug. Diss. Erlangen, 1932 S. 5.
18. Dudgeon L.: Journ. of the Royal Army Medical Corps (1921) Bd. 36, 45—61.
19. Petri E.: Pathol. Anat. u. Histol. der Vergiftg. Bd. 10, S. 400 (1930).
20. Bottema: Ned. Tijdschr. Geneesk. Amsterdam 1929.
21. Saphra J.: Zeitschr. f. ärztl. Fortbildung. 1928, Nr. 19.
22. Flury F. u. Zernik F.: Würzburg, Zusammenstellung der toxischen u. letalen Dosen f. d. gebr. Gifte u. Versuchstiere.

Lebenslauf.

Ich wurde geboren am 31. 3. 1896 zu Pappenheim, Mfr., besuchte ab Sept. 1902 die Volksschule und ab 18. 9. 1905 das human. Gymnasium zu Erlangen, dessen Reifezeugnis ich am 28. 12. 1914 erhielt. Am 10. 8. 1914 trat ich als Kriegsfreiwilliger in das Heer und machte den Weltkrieg mit. Nach der Revolution verließ ich den aktiven Dienst und nahm das Studium der Chemie auf, das ich am 20. 7. 1922 mit der Erlangung des Dr. phil. der Universität Erlangen beschloß. Vom 1. 8. 1922 bis 10. 6. 1929 war ich bei verschiedenen Firmen in Deutschland, Italien und Schottland als Chemiker in der Kunstseidenindustrie tätig. Am 1. 11. 1930 begann ich das Studium der Medizin und beendete es am 14. 1. 35 mit dem Mediz. Staatsexamen an der Universität zu Erlangen. Meine Approbation erhielt ich am 15. 7. 1935.